



Mikromorfologi dan Histomorfometri Otot Sapi Sumba Ongole (*Bos indicus*)

*Muscle Micromorphology and Histomorphometry of Sumba Ongole Cattle (*Bos indicus*)*

Chandraone P. Kefi Amtiran^{1*}, Filphin A. Amalo¹, Ingrid T. Maha¹, Heny Nitbani¹

¹Laboratory of Anatomy, Physiology, Pharmacology and Biochemistry, Faculty of Veterinary Medicine, University of Nusa Cendana, Jl. Adi Sucipto, Penfui, Kota Kupang, Nusa Tenggara Timur, Indonesia

* Corresponding Author. E-mail address: kefiamtiranchandra@gmail.com

ARTICLE HISTORY:

Submitted: 30 Juli 2021
Accepted: 13 Agustus 2021

KATA KUNCI:

Histomorfometri
Mikromorfologi
Otot
Sapi sumba ongole

KEYWORDS:

Histomorphometry
Micromorphology
Muscle
Sumba Ongole cattle

ABSTRAK

Penelitian ini bertujuan untuk mengetahui mikromorfologi dan histomorfometri otot sapi sumba ongole. Sampel penelitian yang digunakan sebanyak 6 sampel otot, berupa otot *longissimus dorsi* dan *biceps femoris* yang diambil dari tiga ekor sapi Sumba Ongole yang dipotong di Rumah Potong Hewan Kabupaten Sumba Barat. Jaringan otot difiksasi menggunakan formalin 10% dan dilakukan pembuatan sediaan histologi serta pewarnaan hematoxilin-eosin (HE). Sediaan histologi diamati menggunakan mikroskop cahaya dengan perbesaran objektif 4, 10, 40 dan 100 kali. Hasil penelitian menunjukkan mikromorfologi otot pada potongan transversal terdiri atas banyak fasikulus yang dibentuk oleh serabut otot dengan inti sel pada tepinya, jaringan ikat, dan lemak intramuskular. Otot pada potongan longitudinal dibentuk oleh serabut otot dengan corak garis gelap terang dan jaringan ikat. Diameter serabut otot, diameter fasikulus dan ketebalan jaringan ikat pada otot *biceps femoris* lebih tinggi daripada otot *longissimus dorsi*. Sebaliknya, jumlah serabut otot per fasikulus lebih tinggi pada otot *longissimus dorsi*. Hasil histomorfometri otot sangat dipengaruhi oleh lokasi anatomis dan fungsi otot, serta keberadaan lemak intramuskular.

ABSTRACT

This study aims to knowing the micromorphology and histomorphometry of the sumba ongole cattle muscles. The sample used was 6 muscle samples consisted of the longissimus dorsi and biceps femoris muscles taken from three sumba ongole cattle slaughtered at the West Sumba slaughterhouse. Muscle tissue was fixed using 10% formalin and made histological preparations and hematoxylin-eosin (HE) staining. Histological preparations were observed using a light microscope with objective magnifications of 4, 10, 40, and 100 times. The results showed that the muscle micromorphology in the transverse section consisted of many fascicles formed by muscle fibers with cell nuclei at the edges, connective tissue, and intramuscular fat. Muscles in longitudinal sections are formed by muscle fibers with light dark stripes and connective tissue. The muscle fibers diameter, fascicle diameter and thickness of the connective tissue in the biceps femoris muscle is higher than the longissimus dorsi muscle. In contrast, the number of

collaboration with Indonesian Society of Animal Science (ISAS).
This is an open access article under the CC BY 4.0 license:
<https://creativecommons.org/licenses/by/4.0/>

muscle fibers per fascicle is higher in the longissimus dorsi muscle. Muscle histomorphometry are strongly influenced by anatomical location and function of the muscles, as well as the presence of intramuscular fat.

1. Pendahuluan

Daging sapi adalah sumber protein hewani yang penting dan cukup digemari masyarakat Indonesia, karena banyak digunakan untuk berbagai olahan makanan, sehingga kebutuhan konsumsinya pun terus meningkat seiring waktu. Peningkatan kebutuhan akan daging sapi juga dipengaruhi oleh daya beli masyarakat yang semakin tinggi serta kesadaran untuk mengonsumsi makanan bergizi dengan cara meningkatkan konsumsi protein hewani. Tingginya daya beli masyarakat ini diakibatkan oleh pertumbuhan populasi penduduk Indonesia dan peningkatan pendapatan masyarakat tiap tahunnya (Rusdiana, 2019; Suwiti, 2008).

Menurut Pusat Data dan Sistem Informasi Pertanian, Kementerian Pertanian (2019) peningkatan konsumsi total daging sapi dengan rata-rata sebesar 13,2% per tahun terjadi dalam jangka waktu tahun 2016 sampai 2018. Tercatat pada tahun 2018, total daging sapi yang dikonsumsi masyarakat mencapai sekitar 609,5 ribu ton. Tingkat konsumsi yang tinggi ini tidak diimbangi dengan produksi daging sapi lokal secara memadai, sehingga kebutuhan ini dipenuhi dengan kegiatan impor daging dan ternak hidup untuk penggemukan (Rusono, 2015).

Indonesia mempunyai potensi yang dapat dimanfaatkan dalam mewujudkan swasembada daging sapi dalam negeri, salah satunya yaitu potensi sumberdaya genetik sapi potong lokal. Spesies sapi potong lokal asli Indonesia cukup beragam dan mempunyai produktivitas yang cukup tinggi karena kemampuan adaptasi terhadap lingkungan tropis yang lebih baik dibandingkan jenis sapi impor (Rusdiana, 2019; Rusono, 2015). Salah satu jenis sapi potong lokal Indonesia yang dapat dimanfaatkan yaitu sapi Sumba Ongole yang berasal dari pulau Sumba, Nusa Tenggara Timur.

Kementerian Pertanian Republik Indonesia (2014) menyatakan bahwa sapi Sumba Ongole (SO) merupakan kekayaan sumberdaya genetik ternak lokal Indonesia. Sapi SO berpotensi tinggi untuk dijadikan ternak potong unggulan karena dapat menghasilkan persentase karkas yang cukup tinggi (51,42 sampai 56,34%) jika dibandingkan dengan sapi potong lokal lainnya yang ada di Indonesia, sehingga sapi SO dapat dibudidayakan

untuk penggemukan (*feedlots*) dalam periode yang panjang dan akan menghasilkan berat pemotongan yang tinggi (Agung *et al.*, 2015).

Salah satu pertimbangan ketika memilih daging untuk konsumsi adalah tingkat keempukan daging. Komponen utama penyusun daging yaitu otot dan jaringan ikat dapat menjadi faktor penentu tingkat keempukan daging. Secara histologis, daging merupakan kumpulan serabut otot kecil yang tersusun membentuk berkas ikatan dan diliputi oleh jaringan ikat (Safitri *et al.*, 2018; Suwiti, 2008). Parameter histologis otot yang menentukan tingkat keempukan daging yaitu diameter serabut otot, jumlah serabut otot perfasikulus, dan diameter fasikulus. Ukuran diameter serabut otot yang semakin besar berbanding terbalik dengan tingkat keempukan daging, semakin besar diameter serabut otot, maka daging semakin tidak empuk. Jumlah serabut otot yang semakin banyak pada tiap fasikulus menyebabkan daging semakin empuk, sedangkan diameter fasikulus yang semakin besar menyebabkan daging semakin tidak empuk. Selain itu, jumlah dan ketebalan jaringan ikat yang tersebar pada jaringan otot pun sangat menentukan tingkat keempukan daging. Semakin banyak dan tebal jaringan ikat pada otot menyebabkan daging semakin tidak empuk (Nuraini *et al.*, 2013; Soeparno, 2015).

Penelitian tentang mikromorfologi dan histomorfometri otot yang menentukan keempukan daging meliputi pengamatan jaringan otot dan jaringan ikat pernah dilakukan sebelumnya sapi bali (Suwiti *et al.*, 2015; Suwiti, 2008), sapi wagyu (Suwiti *et al.*, 2015), sapi *angus cross*, sapi *brahman cross*, sapi peranakan ongole (PO), sapi hasil persilangan antara sapi simmental dan PO (Safitri *et al.*, 2018), serta pada kerbau (Mendrofa *et al.*, 2016; Nuraini *et al.*, 2013). Penelitian terkait pada otot sapi sumba ongole belum pernah dilakukan sebelumnya, sehingga perlu dilakukan penelitian mengenai Mikromorfologi dan Histomorfometri Otot Sapi Sumba Ongole.

Penelitian ini bertujuan untuk mengetahui struktur histologi otot, mengukur diameter serabut otot, jumlah serabut otot perfasikulus, diameter fasikulus dan ketebalan jaringan ikat pada otot sapi Sumba Ongole. Hasil penelitian ini diharapkan dapat menjadi informasi yang bermanfaat bagi masyarakat mengenai kualitas daging sapi Sumba Ongole (*Bos indicus*) berdasarkan kajian histologi.

2. Materi dan Metode

Sampel yang digunakan dalam penelitian ini adalah 6 sampel otot (area otot

longissimus dorsi dan *biceps femoris*) dari 3 ekor sapi Sumba Ongole. Pengambilan sampel dilakukan pada bulan Maret 2021. Sampel otot diperoleh dari sapi Sumba Ongole yang disembelih di Rumah Potong Hewan (RPH) Kabupaten Sumba Barat. Sampel dikoleksi dari sapi Sumba Ongole jantan dewasa (umur 2 sampai 3 tahun) dengan kisaran berat potong 200 sampai 300 kg. Setelah dikoleksi, sampel jaringan otot difiksasi dalam pot sampel yang berisi larutan fiksatif yaitu formalin 10%. Selanjutnya dilakukan pembuatan preparat histologi, pewarnaan hematoksilin-eosin (HE), dan pengamatan mikroskopik di Laboratorium Anatomi, Fisiologi, Farmakologi, dan Biokimia (AFFB) Fakultas Kedokteran Hewan Universitas Nusa Cendana.

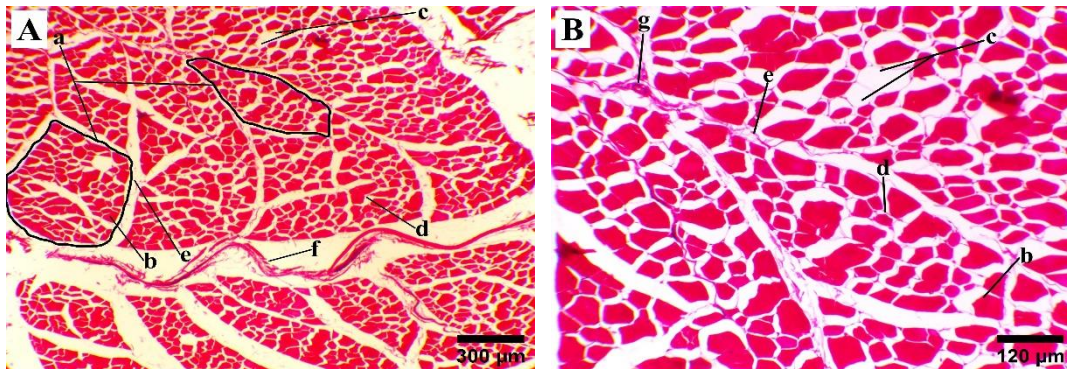
Pengamatan terhadap gambaran struktur histologi otot dilakukan menggunakan mikroskop cahaya merek Olympus CX21FS1 dengan pembesaran objektif 4, 10, dan 40 kali. Hasil tersebut kemudian dianalisis secara deskriptif dan ditampilkan dalam bentuk gambar. Pengamatan histomorfometri dilakukan menggunakan kamera mikroskop QBC[®] FM Scan pada lima bidang pandang. Gambaran mikromorfologi otot yang diperoleh, selanjutnya dimasukkan ke dalam program komputer *Image J* untuk mengukur parameter histomorfometri otot. Pengukuran diameter serabut otot dan fasikulus dilakukan dengan cara mengukur diameter secara vertikal dan horizontal pada 5 bidang pandang. Jumlah serabut otot dalam setiap fasikulus dihitung secara langsung pada 5 fasikulus yang diukur diameternya. Ketebalan jaringan ikat ditentukan melalui pengukuran jarak antarfaskulus pada 5 bidang pandang. Selanjutnya data histomorfometri yang diperoleh tersebut dianalisis menggunakan program *Microsoft Excel* untuk menentukan rerata \pm simpangan baku, kemudian hasilnya dianalisis secara deskriptif dan disajikan dalam bentuk Tabel.

3. Hasil dan Pembahasan

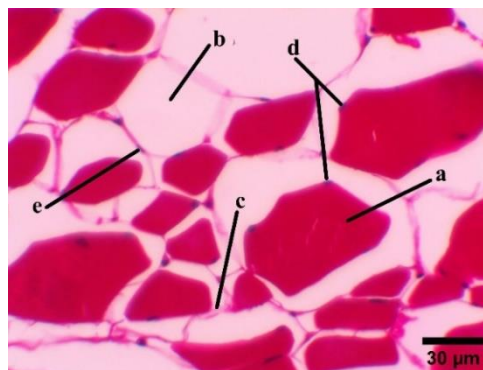
3.1. Mikromorfologi otot sapi Sumba Ongole

Hasil pengamatan mikromorfologi otot sapi Sumba Ongole pada potongan transversal menunjukkan bahwa jaringan otot tampak tersusun atas serabut-serabut otot (**Gambar 1**). Serabut otot pada perbesaran kuat (40 kali), terlihat berbentuk poligonal dengan beberapa inti sel yang terletak pada bagian perifer yang dikelilingi oleh sel lemak (**Gambar 2**). Serabut-serabut otot ini bergabung membentuk berkas serabut yang disebut fasikulus. Setiap fasikulus dipisahkan oleh jaringan ikat sehingga tampak berbentuk

seperti mozaik (Gambar 1A). Selain serabut otot, pada tiap fasikulus juga diisi oleh jaringan lemak intramuskular dan jaringan ikat, serta pada beberapa bagian ditemukan pembuluh darah (Gambar 1B). Hasil ini sesuai dengan penelitian pada sapi bali, sapi wayu, sapi *angus cross*, sapi *brahman cross*, sapi peranakan ongole (PO), dan sapi silangan simmental dan PO oleh Safitri *et al.*, (2018) dan Suwiti *et al.*, (2015).



Gambar 1. Mikrofotografi otot sapi Sumba Ongole pada potongan transversal. A: kumpulan fasikulus berbentuk seperti mozaik, B: struktur fasikulus otot, a. fasikulus, b. serabut otot, c. sel lemak, d. endomisium, e. perimisium, f. epimisium, g. pembuluh darah. Pewarnaan HE, perbesaran objektif A = 4x, B = 10x



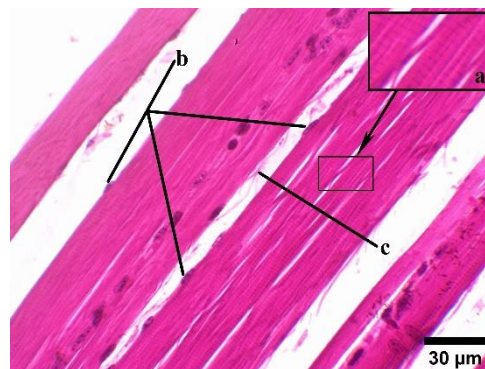
Gambar 2. Mikrofotografi serabut otot sapi Sumba Ongole pada potongan transversal: a. serabut otot bentuk poligonal, b. sel lemak, c. endomisium, d. inti sel otot, e. inti sel lemak. Pewarnaan HE, perbesaran objektif 40x

Jaringan ikat pada otot terlihat mengisi celah antar serabut otot, memisahkan satu fasikulus dengan fasikulus lainnya, dan melapisi keseluruhan jaringan otot. Menurut Wangko dan Karundeng (2014) peran jaringan ikat yaitu menyokong jaringan otot, serta pertumbuhan dan regenerasi sel pada saat terjadi kerusakan jaringan otot. Jaringan ikat pada otot terdiri atas tiga bagian yaitu endomisium, perimisium, dan epimisium.

Endomisium merupakan jaringan ikat tipis yang melapisi setiap serabut otot. Setiap berkas serabut otot dipisahkan oleh perimisium yang merupakan jaringan ikat longgar yang paling banyak terdapat pada otot (sekitar 90 % dari total jaringan ikat otot). Epimisium adalah lapisan jaringan ikat padat tidak teratur yang mengelilingi seluruh otot rangka. Epimisium ini berperan melindungi otot dari gesekan terhadap tulang dan otot lainnya (Astruc, 2014).

Sel lemak intramuskular tampak berbentuk bulatan kosong dengan inti sel yang terletak pada tepinya (**Gambar 2**). Lemak intramuskular terutama terdapat pada daerah perimisium dan di antara serabut-serabut otot. Lemak intramuskular merupakan deposisi dari kelebihan energi yang dikonsumsi dan berperan untuk menjaga keutuhan jaringan otot (Dubost *et al.*, 2013).

Histologi otot sapi Sumba Ongole pada potongan longitudinal terdiri atas serabut otot dan jaringan ikat seperti ditunjukkan pada **Gambar 3**. Serabut otot berbentuk serat panjang yang memiliki banyak inti dengan bentuk oval memanjang pada bagian tepi. Setiap serabut otot menunjukkan corak garis gelap-terang (lurik) yang tersusun secara transversal.



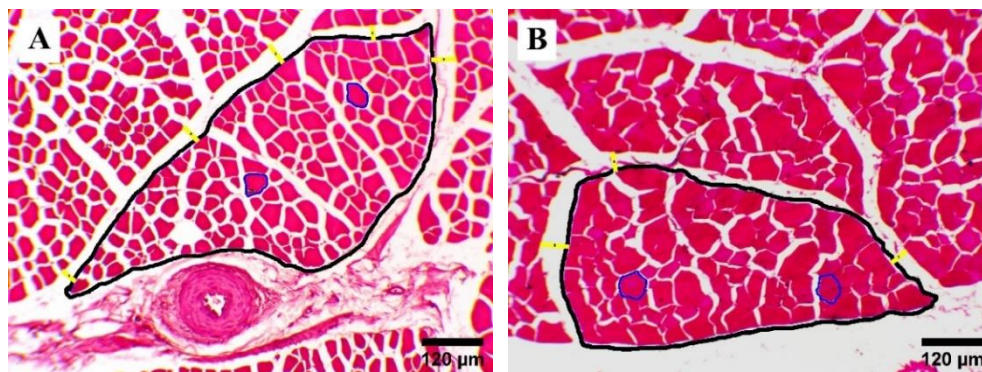
Gambar 3. Mikrofotografi otot sapi sumba ongole pada potongan longitudinal. a. serabut otot dengan garis gelap-terang (inset), b. inti sel serabut otot, c. jaringan ikat, inset corak lurik serabut otot. Pewarnaan HE, perbesaran objektif 40x

Setiap serabut otot terdiri atas sekitar 1.000 sampai 2.000 miofibril berdiameter sekitar 1 μm yang berbaris secara longitudinal membentuk satu berkas ikatan (*bundel*) serabut otot. Jumlah miofibril pada setiap serabut otot sangat beragam sehingga menghasilkan ketebalan serabut otot yang berbeda (Nuraini *et al.*, 2018; Vasilenko *et al.*, 2019). Miofibril dibentuk oleh komponen protein kontraktile otot yaitu miofilamen tebal dan tipis yang tersusun berselingan secara paralel sehingga menghasilkan corak lurik

pada serabut otot. Miofilamen tipis tersusun oleh protein aktin, troponin, dan tropomiosin yang berperan dalam menginduksi terjadinya kontraksi otot. Miofilamen tebal dibentuk oleh protein miosin yang berperan dalam pemecahan adenosin trifosfat (ATP) menjadi adenosin difosfat (ADP) untuk menyediakan energi pada saat kontraksi otot (Listrat *et al.*, 2016).

3.2. Histomorfometri otot sapi Sumba Ongole

Data histomorfometri otot sapi Sumba Ongole diperoleh dengan mengukur diameter serabut otot, diameter fasikulus otot, menghitung jumlah serabut otot pada setiap fasikulus otot dan mengukur jarak antar fasikulus otot untuk menentukan ketebalan jaringan ikat perimisium. Nilai histomorfometri otot dapat memberikan gambaran terkait tingkat keempukan daging. Visualisasi dari histomorfometri pada area otot *longissimus dorsi* (LD) dan *bicep femoris* (BF) sapi Sumba Ongole ditunjukkan pada **Gambar 4**.



Gambar 4. Histomorfometri otot sapi Sumba Ongole. A: otot *longissimus dorsi*, B: otot *bicep femoris*, garis biru: serabut otot, garis hitam: fasikulus, garis kuning: jaringan ikat. Pewarnaan HE, perbesaran objektif 10x

Hasil pengukuran parameter histomorfometri otot sapi sumba ongole berupa diameter serabut otot, diameter fasikulus, jumlah serabut otot dalam setiap fasikulus, dan ketebalan jaringan ikat ditunjukkan pada **Tabel 1**. Nilai histomorfometri otot sapi sumba ongole pada kedua area otot yang diukur menunjukkan perbedaan. Diameter serabut otot, diameter fasikulus dan ketebalan jaringan ikat pada area otot BF lebih besar dibandingkan pada area otot LD. Hal sebaliknya terjadi pada jumlah serabut otot per fasikulus, yaitu serabut otot pada area LD lebih banyak dibandingkan pada area otot BF.

Tabel 1. Nilai parameter histomorfometri otot sapi Sumba Ongole (*Histomorphometric parameter values of Sumba Ongole Cattle muscles*)

| Parameter Parameters | Sampel otot <i>biceps femoris</i> <i>biceps femoris muscle</i> | | | Rerata ± SB Average | Sampel otot <i>longissimus dorsi</i> <i>longissimus dorsi muscle</i> | | | Rerata ± SB Average |
|-------------------------|---|--------|--------|---------------------------|---|-----------------|--------|---------------------------|
| | 1 | 2 | 3 | | 1 | 2 | 3 | |
| | DSO (µm) | 51,95 | 47,74 | | 47,25 | 48,98 ± 2,11 | 42,73 | |
| JSOF | 83,60 | 70,60 | 89,20 | 81,13 ± 7,79 | 63,20 | 90,40 | 138,60 | 97,40 ± 31,18 |
| DF (µm) | 481,46 | 465,11 | 509,16 | 485,24 ± 18,18 | 494,31 | 449,93 | 467,25 | 470,50 ± 18,26 |
| KJI (µm) | 50,91 | 50,22 | 58,17 | 53,10 ± 3,60 | 49,27 | 48,40 | 35,29 | 44,32 ± 6,40 |

Keterangan : DSO = diameter serabut otot; JSOF = jumlah serabut otot per fasikulus; DF = diameter fasikulus; KJI = ketebalan jaringan ikat; SB = simpangan baku (*DSO = diameter of muscle fibers, JSOF = number of muscle fibers per fascicle, DF = diameter of fascicle; KJI = thickness of the connective tissue; SB = standard deviation*)

3.3.1. *Diameter serabut otot*

Pengukuran parameter histomorfometri sebagaimana ditampilkan pada **Tabel 1**, menunjukkan hasil yaitu rata-rata diameter serabut otot pada daerah BF adalah 48,98 ± 2,11 µm, lebih besar dibandingkan dengan serabut otot pada daerah LD yaitu 37,94 ± 3,39 µm. Rata-rata diameter serabut dari kedua jenis otot pada ketiga sampel sapi juga menunjukkan hasil yang sama. Ukuran diameter serabut otot sangat dipengaruhi oleh lokasi dan fungsi otot. Menurut Lawrie dan Ledward (2006) otot yang terletak pada permukaan tubuh seperti otot *longissimus dorsi* memiliki ukuran serabut otot yang lebih kecil dibandingkan otot yang terletak lebih dalam. Hal ini mungkin berkaitan dengan tingkat aktivitas dan fungsi dari otot permukaan yang mengarah pada menjaga postur tubuh hewan, sedangkan otot yang terletak lebih dalam, lebih banyak menjalankan peran dalam aktivitas gerak. Diameter serabut otot pada area LD lebih kecil karena merupakan otot postural pada daerah punggung, sedangkan otot BF memiliki diameter serabut lebih besar karena merupakan otot yang berperan dalam aktivitas gerak pada kaki belakang sapi sumba ongole. Lebih lanjut, perbedaan diameter serabut otot ini diakibatkan oleh jumlah miofibril yang berbeda pada kedua jenis otot. Otot yang lebih aktif dalam pergerakan memiliki jumlah protein kontraktile (miofibril) yang lebih banyak dibandingkan otot yang tidak banyak digunakan dalam pergerakan sapi (Listrat et al., 2016).

Ukuran diameter serabut otot sangat bervariasi antar spesies, bangsa, umur, dan tingkat aktivitas. Umumnya ternak besar seperti sapi memiliki ukuran area serabut otot yang lebih besar dibandingkan ternak lainnya seperti domba (Mendrofa *et al.*, 2016; Giro *et al.*, 2020). Berdasarkan penelitian Sofyan *et al.* (2020) diketahui bahwa beberapa jenis sapi lokal di Indonesia memiliki keragaman pada ukuran serabut otot. Hal ini menunjukkan bahwa ukuran serabut otot sangat dipengaruhi oleh bangsa sapi. Selain itu, menurut Bogucka *et al.* (2015) hipertropi serabut otot akan meningkat seiring penambahan umur dan tingkat aktifitas yang tinggi. Diameter serabut otot umumnya akan meningkat seiring bertambahnya umur terutama dimulai pada saat setelah kelahiran, namun akan mengalami penurunan pada umur tua (Lawrie dan Ledward, 2006; Nuraini *et al.*, 2013). Hal ini disebabkan oleh hewan yang berumur tua memiliki kemampuan dalam konversi pakan yang lebih rendah daripada hewan muda. Semakin tua seekor hewan umumnya aktivitas gerak juga akan menurun, akibatnya terjadi penurunan jumlah miofibril yang pada akhirnya berimplikasi pada penurunan diameter serabut otot.

Diameter serabut otot dalam interaksinya dengan kandungan serat kolagen (jaringan ikat), serta kandungan lemak intramuskular dapat mempengaruhi tingkat keempukan daging sapi. Hal ini sesuai dengan hasil penelitian Chriki *et al.* (2012) yang menyatakan bahwa ukuran area serabut otot dapat menentukan tingkat keempukan daging. Semakin besar diameter suatu serabut otot akan menurunkan tingkat keempukan daging.

3.3.2. Jumlah serabut otot per fasikulus

Hasil penghitungan jumlah serabut otot per fasikulus menunjukkan bahwa jumlah serabut pada area otot LD lebih banyak daripada otot BF. Rata-rata jumlah serabut otot per fasikulus pada area LD adalah sebanyak $97,40 \pm 31,18$ dan pada otot BF sebanyak $81,13 \pm 7,79$ serabut otot (Tabel 1). Jumlah serabut otot pada area otot LD yang lebih banyak daripada area otot BF berhubungan positif dengan masa dan tekstur daging pada kedua area otot. Semakin banyak jumlah serabut otot dalam setiap fasikulus menyebabkan masa otot yang semakin besar dan tekstur yang lebih halus. Selain itu, ternak dengan serabut otot dalam jumlah banyak yang berkembang secara normal (misalnya untuk penggemukan) akan menghasilkan persentase daging yang lebih banyak dan tekstur otot yang lebih halus daripada ternak kerja dengan jumlah serabut otot yang

sama. Hal ini menunjukkan bahwa jumlah serabut otot berpengaruh positif pada produksi daging dan dapat berpengaruh pada tekstur atau keempukan daging. Namun, selain karena jumlah serabut otot, tekstur atau keempukan daging juga sangat ditentukan oleh ukuran diameter serabut otot dan keberadaan jaringan ikat pada otot (Oksbjerg dan Therkildsen, 2017).

Menurut Mendrofa *et al.* (2016) jumlah serabut otot sangat beragam dan ditentukan oleh spesies, ras, dan genetik hewan ternak. Serabut otot umumnya memiliki jumlah yang sama sejak tahap akhir kebuntingan hewan hingga setelah kelahiran dan pada keadaan normal akan konstan. Jumlah serabut otot ini ditentukan oleh faktor transkripsi (asam nukleat) dan faktor pertumbuhan (enzim dan hormon) yang mempengaruhi proses miogenesis pada saat hewan masih dalam tahap fetus. Hasil miogenesis berupa jumlah serat otot ini sangat penting karena dapat mempengaruhi produksi daging ternak (Lawrie dan Ledward, 2006). Jumlah serabut otot yang tinggi akan menghasilkan masa otot yang besar sehingga bobot potong ternak sapi Sumba Ongole juga semakin besar. Lebih lanjut, bobot potong yang besar akan menghasilkan persentase karkas dan daging yang tinggi.

3.3.3. Diameter fasikulus

Fasikulus otot sapi sumba ongole pada area otot BF memiliki diameter yang lebih besar dibandingkan pada area otot LD. Diameter fasikulus pada area otot BF sebesar $485,24 \pm 18,18 \mu\text{m}$ dan area otot LD sebesar $470,50 \pm 18,26 \mu\text{m}$ (Tabel 1). Menurut Nuraini *et al.* (2018) diameter serabut otot, jumlah serabut otot dan deposisi sel lemak intramuskular dalam setiap fasikulus, serta ketebalan jaringan ikat sangat menentukan diameter suatu fasikulus otot. Faktor-faktor ini umumnya meningkat seiring pertambahan umur dan aktivitas yang tinggi.

Ukuran diameter fasikulus pada area otot BF lebih besar dibandingkan pada area otot LD sangat dipengaruhi oleh ukuran serabut otot pada kedua jenis otot tersebut, yaitu rata-rata ukuran serabut otot pada area otot LD lebih kecil daripada otot BF. Selain itu, jumlah serabut otot juga sangat mempengaruhi diameter fasikulus. Jumlah serabut otot yang banyak dan bila disertai dengan stimulasi berlebih pada otot akan meningkatkan ukuran dan kepadatan fasikulus yang selanjutnya dapat menyebabkan kepadatan pada area otot tersebut (Astruc, 2014).

Diameter fasikulus pada otot yang lebih kecil menyebabkan kepadatan jaringan ototnya pun menjadi lebih kecil. Hal ini menjadikan tekstur otot pada area otot LD lebih halus daripada area otot BF. Selain itu, jumlah jaringan ikat yang tinggi pada otot juga akan membuat diameter fasikulus semakin besar. Menurut Nuraini *et al.* (2013) ukuran diameter fasikulus yang semakin besar akan menyebabkan tingkat keempukan daging yang semakin rendah.

Pengukuran diameter fasikulus secara individual pada sampel pertama menunjukkan hal yang sedikit berbeda, yakni fasikulus pada otot LD lebih besar daripada otot BF. Perbedaan ini disebabkan oleh keberadaan sel lemak intramuskular yang lebih banyak pada otot LD. Deposisi lemak intramuskular yang tinggi juga memberikan pengaruh positif bagi ukuran suatu fasikulus, namun memberikan dampak sebaliknya terhadap kepadatan jaringan otot. Keberadaan lemak intramuskular akan menyebabkan tekstur otot yang kurang padat dan selanjutnya meningkatkan keempukan daging (Suwiti *et al.*, 2015)

3.3.4. Ketebalan jaringan ikat

Hasil pengukuran ketebalan jaringan ikat perimisium otot sapi sumba ongole ditunjukkan pada Tabel 1. Area otot BF memiliki jaringan ikat yang lebih tebal dengan rata-rata nilai $53,10 \pm 3,60 \mu\text{m}$, sedangkan rata-rata nilai ketebalan jaringan ikat pada area otot LD adalah $44,32 \pm 6,40 \mu\text{m}$. Menurut Astruc (2014) ketebalan jaringan ikat perimisium sangat dipengaruhi oleh tingkat aktivitas, umur, dan pakan yang dikonsumsi hewan ternak.

Aktivitas yang tinggi pada ternak akan merangsang peningkatan produksi protein penyusun jaringan ikat otot yaitu kolagen oleh sel fibroblas. Tujuan dihasilkannya kolagen adalah memperkuat jaringan otot dalam menjalankan fungsinya (Wangko dan Karundeng, 2014). Oleh karena itu, otot LD sapi sumba ongole yang merupakan otot postural (tidak banyak aktivitas) memiliki ketebalan jaringan ikat yang lebih kecil dibanding otot BF yang merupakan otot berperan dalam gerakan sapi. Selain itu, seiring bertambahnya umur hewan, secara alami ikatan kimiawi (ikatan silang kovalen) pada serat kolagen juga akan semakin kompleks dan kuat (Christensen *et al.*, 2000).

Ketebalan jaringan ikat otot sapi sumba ongole lebih kecil dibandingkan beberapa jenis sapi lokal lain sesuai dengan penelitian Safitri *et al.* (2018). Hal ini kemungkinan

disebabkan oleh sistem pemeliharaan termasuk jenis pakan yang diberikan pada sapi Sumba Ongole berbeda daripada jenis sapi lokal lainnya. Sapi Sumba Ongole adalah ternak yang dipelihara dengan sistem pemeliharaan ekstensif yaitu diumbar pada padang penggembalaan yang sangat luas, sehingga pakan yang didapat umumnya hanya berupa rerumputan. Berbeda dengan jenis sapi lokal lainnya yang dipelihara secara intensif dan semi intensif, sehingga memperoleh jenis pakan dengan kandungan nutrisi yang lebih baik. Menurut Ili *et al.* (2016) pemberian pakan yang tinggi kandungan protein kasar, misalnya biji-bijian ditambah konsentrat akan mengurangi jumlah jaringan ikat pada otot dibandingkan pakan hijauan. Hal ini dapat terjadi karena pakan yang kaya akan protein dapat meningkatkan konversi nutrisi menjadi masa otot yang lebih cepat sehingga menghasilkan bobot potong ideal dalam waktu pemeliharaan yang relatif lebih singkat. Waktu pemeliharaan yang singkat dapat berarti bahwa ternak yang dipotong berumur lebih muda, sehingga akumulasi jaringan ikat pun lebih sedikit.

Selain itu, ketebalan jaringan ikat perimisium umumnya akan berkurang karena deposisi lemak intramuskular. Hewan dengan aktivitas yang tinggi dan mengonsumsi pakan dengan kandungan nutrisi yang kurang optimal tidak akan memiliki lemak intramuskular yang banyak. Akhirnya, menyebabkan akumulasi jaringan ikat yang lebih tinggi, sehingga daging menjadi lebih tidak empuk (Dubost *et al.*, 2013).

4. Kesimpulan

Mikromorfologi otot sapi Sumba Ongole pada potongan transversal tersusun atas banyak fasikulus yang tampak berbentuk seperti mozaik. Setiap fasikulus dibentuk oleh serabut otot, jaringan lemak intramuskular dan jaringan ikat. Histologi otot pada potongan longitudinal terdiri atas serabut otot dengan corak lurik dan jaringan ikat. Hasil pengukuran histomorfometri otot sapi Sumba Ongole menunjukkan perbedaan antara area otot *biceps femoris* (BF) dengan area otot *longissimus dorsi* (LD). Otot BF memiliki diameter serabut otot, diameter fasikulus dan ketebalan jaringan ikat yang lebih tinggi daripada area otot LD. Jumlah serabut otot per fasikulus pada area otot LD lebih banyak dibandingkan pada area otot BF. Histomorfometri otot sangat dipengaruhi oleh spesies, jenis/ras, umur, pakan, tingkat aktivitas, serta lokasi anatomis dan fungsi otot. Nilai histomorfometri otot dapat dijadikan rujukan penentuan tingkat keempukan daging.

Daftar Pustaka

- Agung, P. P., Anwar, S., Wulandari, S., Sudiro, A., Said, S., dan Tappa, B. 2015. The Potency of Sumba Ongole (SO) Cattle: A Study of Genetic Characterization and Carcass Productivity. *Journal of the Indonesian Tropical Animal Agriculture*, 40(2): 71-78.
- Astruc, T. 2014. Connective Tissue: Structure, Function, and Influence on Meat Quality. *Encyclopedia of Meat Sciences*, 1: 321-328. Elsevier Ltd. DOI: 10.1016/B978-0-12-384731-7.00186-0.
- Bogucka, J., Bogucki, M., dan Frymarski, M. 2015. Microstructure of the Masseter Muscle (*Musculus masseter*) in Cattle. *Folia Pomer. Univ. Technol. Stetin., Agric., Aliment., Pisc., Zootech.*, 322 (36)4: 29-36.
- Chriki, S., Gardner, G. E., Jurie, C., Picard, B., Micol, D., Brun, J., Journaux, L., dan Hocquette, J. 2012. Cluster Analysis Application Identifies Muscle Characteristics of Importance for Beef Tenderness. *BMC Biochemistry* 13(29): 1-11. <<http://www.biomedcentral.com/1471-2091/13/29>>.
- Christensen, M., Purslow, P. P., dan Larsen, L. M. 2000. The Effect of Cooking Temperature on Mechanical Properties of Whole Meat, Single Muscle Fibres and Perimysial Connective Tissue. *Meat Science* 55: 301-307. <www.elsevier.com/locate/meatsci>.
- Dubost, A., Micol, D., Picard, B., Lethias, C., Andueza, D., Bauchart, D., dan Listrat, A. 2013. Structural and Biochemical Characteristics of Bovine Intramuscular Connective Tissue and Beef Quality. *Meat Science* 95: 555-561. Elsevier Ltd. DOI: 10.1016/j.meatsci.2013.05.040.
- Giro, T. M., Kulikovski, A. V., Giro, V. V., dan Mosolov, A. A. 2020. Microstructural Studies of Muscle Tissue of Lamb of Aboriginal Breeds of the Volga Region. *IOP Conf. Series: Earth and Environmental Science* 548: 1-7. DOI: 10.1088/1755-1315/548/8/082082.
- Ili, M. E., Lalel, H. D. J., dan Manu, A. E. 2016. Pengaruh Aras Energi Pakan dan Skor Kondisi Tubuh Terhadap Produksi dan Kualitas Fisik Daging Ternak Sapi Bali Betina Afkir. *Jurnal Peternakan Indonesia*, 18 (1): 1-12.
- Kementerian Pertanian. 2014. Keputusan Menteri Pertanian Republik Indonesia Nomor 427/Kpts/Sr.120/3/2014 Tentang Penetapan Rumpun Sapi Sumba Ongole. Jakarta: Kementerian Pertanian Republik Indonesia.
- Lawrie, R. A. dan Ledward, A. E. 2006. *Lawries Meat Science, Seventh Edition*. Woodhead Publishing Limited. Chapter 3-The structure and growth of muscle: 51-73.
- Listrat, A., Lebret, B., Louveau, I., Astruc, T., Bonnet, M., Lefaucheur, L., Picard, B., dan Bugeon, J. 2016. Review Article: How Muscle Structure and Composition Influence Meat and Flesh Quality. *The Scientific World Journal*: 1-14. DOI: 10.1155/2016/3182746.
- Mendrofa, V. A., Priyanto, R., dan Komariah. 2016. Sifat Fisik dan Mikroanatomi Daging Kerbau dan Sapi pada Umur yang Berbeda. *Jurnal Ilmu Produksi dan Teknologi Hasil Peternakan*, 4(2): 325-331.
- Nuraini, H., Mahmudah, Winarto, A., dan Sumantri, C. 2013. Histomorphology and Physical Characteristics of Buffalo Meat at Different Sex and Age. *Media Peternakan*, 36(1): 6-13.

- Nuraini, H., Aditia, E. L., dan Brahmantiyo, B. 2018. Meat Quality of Indonesian Local Cattle and Buffalo. *Bovine Science*, Chapter 5: 65-78. DOI: 10.5772/intechopen.79904.
- Oksbjerg, N. dan Therkildsen, M. 2017. Myogenesis and Muscle Growth and Meat Quality dalam Purslow, P. P. *New Aspects of Meat Quality: from Genes to Ethics*. Woodhead Publishing dan Elsevier. Chapter 3: 33-62.
- Pusat Data dan Sistem Informasi Pertanian, Kementerian Pertanian. 2019. Daging Sapi. *Buletin Konsumsi Pangan*, 10 (1): 66.
- Rusdiana, S. 2019. Fenomena Kebutuhan Pangan Asal Daging Dapat Dipenuhi Melalui Peningkatan Usaha Sapi Potong di Petani. *Journal on Socio-Economics of Agriculture and Agribusiness*, 13(1): 61-83.
- Rusono, N. 2015. Peningkatan Produksi Daging Sapi untuk Mewujudkan Kedaulatan Pangan Hewani. *Prosiding Seminar Nasional Teknologi Peternakan dan Veteriner*: 12-21.
- Safitri, A., Priyanto, R., Adnyane, I K. M., dan Nuraini, H. 2018. Karakteristik Fisik dan Mikrostruktur Otot *Semitendinosus* pada Sapi Lokal dan Sapi Impor. *Jurnal Veteriner*, 19(4): 488-496.
- Soeparno. 2015. *Ilmu dan Teknologi Daging Edisi Kedua*. Yogyakarta: Gadjah Mada University Press.
- Sofyan, H., Satyaningtjas, A. S., Sumantri, C., Sudarnika, E., dan Agungpriyono, S. 2020. Muscle Fiber Area and Warner Bratzler Shear Force (WBSF) Value of Aceh Cattle *Semitendinosus* Muscle. *IOP Conf. Series: Earth and Environmental Science* 465: 1-5. DOI: 10.1088/1755-1315/465/1/012009.
- Suwiti, N. K. 2008. Identifikasi Daging Sapi Bali dengan Metode Histologis. *Majalah Ilmiah Peternakan*, 11(1): 31-35.
- Suwiti, N. K., Suastika, I P., Swacita, I. B. N., dan Besung, I N. K. 2015. Studi Histologi dan Histomorfometri Daging Sapi Bali dan Wagyu. *Jurnal Veteriner*, 16(3): 432-438.
- Vasilenko, L. I., Grebenshchikov, A. V., Danyliv, M. M., Vasilenko, O. A., dan Ozherelyeva, O. N. 2019 *Conference Paper*: Features of Muscle Tissue Microstructure of Cattle in Industrial Agglomerations under the Environmental Pressure Conditions. *International Cientific and Practical Conference*, "AgroSMART-Smart solutions for agriculture", KnE Life Sciences: 611-619. DOI: 10.18502/cls.v4i14.5648.
- Wangko, S., dan Karundeng, R. 2014. Komponen Sel Jaringan Ikat. *Jurnal Biomedik*, 6 (3): S1-7.